



**UNIVERSIDADE FEDERAL DO RECÔNCAVO DA BAHIA
CENTRO DE CIÊNCIAS AGRÁRIAS, AMBIENTAIS E BIOLÓGICAS
CURSO DE MEDICINA VETERINÁRIA**

CINTIA CAROLINE MUNIZ CORDEIRO

ÚLCERA DE ABOMASO: REVISÃO DE LITERATURA

CRUZ DAS ALMAS

2019

CINTIA CAROLINE MUNIZ CORDEIRO

ÚLCERA DE ABOMASO: REVISÃO DE LITERATURA

Trabalho de conclusão de curso submetido ao colegiado de Graduação de Medicina Veterinária do Centro de Ciências Agrárias, Ambientais e Biológicas da Universidade Federal do Recôncavo da Bahia como requisito parcial para obtenção do Título de Médica Veterinária.

Orientador: Prof. Dr. Joselito Nunes Costa

CRUZ DAS ALMAS


2019

UNIVERSIDADE FEDERAL DO RECÔNCAVO DA BAHIA
CENTRO DE CIÊNCIAS AGRÁRIAS, AMBIENTAIS E BIOLÓGICAS
COLEGIADO DE MEDICINA VETERINÁRIA
CCA106 – TRABALHO DE CONCLUSÃO DE CURSO

COMISSÃO EXAMINADORA DE TRABALHO DE CONCLUSÃO DE CURSO

CINTIA CAROLINE MUNIZ CORDEIRO


ÚLCERA DE ABOMASO-REVISÃO DE LITERATURA



Prof. Dr. JOSELITO NUNES COSTA
Universidade Federal do Recôncavo da Bahia



Prof. MÚCIO FERRARO DE MENDONÇA
FTC-Faculdade de Ciências e Tecnologia



Dra. DANIELLE SANTOS NOBRE PINHEIRO
Universidade Federal do Recôncavo da Bahia

Cruz das Almas, BA, 5 de dezembro de 2019.

À minha mãe, meu irmão e todos aqueles que contribuíram para a realização desse trabalho.

AGRADECIMENTOS

Agradeço primeiramente a Deus por ter me dado saúde, força, ânimo e coragem para superar as dificuldades.

A minha mãe Gilvanda Muniz, por ser sempre minha inspiração, por sempre sonhar junto comigo e por todo amor incondicional, você conseguiu tornar mais leve a minha caminhada (Mãe, eu consegui! Obrigada por tudo).

A meu irmão Sidnei Muniz por acreditar que tudo daria certo. Obrigada pelas orações e por ter me dado a dádiva de ser tia de Pedro Lucca, o príncipe que enche meu coração de alegria. Vocês também são minhas inspirações.

Ao meu avô Emiliano (in memoriam) e minha vó Damiana.

A toda família Muniz.

Aos meus queridos padrinhos, tio Dute, tia Suede e tia Val, por todo o carinho e por nunca me deixar de fora de suas orações.

A minhas primas Emilli, Amélia, Yasmin, Layza, Jéssica e Deilane e a meu primo Maicon.

As minhas tias, Goi, Ene e aos meus tios, One, Braz, Dil, Del, Lico.

A meu namorado João Victor, pelo apoio e incentivo a cada minuto vivido ao meu lado.

A minha amiga-irmã Grazi, que compartilha do amor pela medicina veterinária junto comigo e por ser a minha companheira em tudo.

A Jana, Maria e todos os outros amigos que mesmo distantes torce muito por mim.

À Universidade Federal do Recôncavo da Bahia e todo corpo docente do curso de Medicina Veterinária, em especial a coordenadora Leticia Rezende. Quero deixar uma palavra de gratidão por ter me recebido de braços abertos, foram vocês que me deram recursos pra chegar até aqui.

Ao meu orientador Prof. Dr. Joselito Nunes Costa, pela confiança, suporte e incentivo.

A todos do HUMV-UFRB em especial ao setor de Clínica e Cirurgia de Grandes animais. Ricko e Regis, obrigada pela grande experiência que me passaram na lida com os animais, a Carmo, Mileide e Dani por sempre estarem dispostos a ensinar, a Rubens, Alessandro, Uilson e Mauricio por estarem sempre presentes e sempre ceder a sala para as bagunças.

Aos monitores, Ana Paula, Jéssica, Inês, Laura Nicole, Caio Pereira e todos os outros que dedicaram um tempo pra me ensinar algo novo na Clínica de Grandes.

A comissão de formatura 2019.2 em especial a Jamille, por tornar os dois últimos semestres mais alegres e de intenso aprendizado.

Aos amigos e amigas que conquistei na UFRB, em especial, Jana, Edinha, Belle, Rapha, Daniel, Thiego, obrigada por todo carinho e apoio.

A todos do Setor de Grandes Ruminantes e da Clínica de Grandes Animais da FAVET-UFRGS e a todos os funcionários, as residentes e aos colegas de estágio supervisionado do CDP por me receber de braços abertos.

E a todos que direta ou indiretamente fizeram parte da minha formação, o meu muito obrigada.

“Menor que meu sonho eu não posso ser.”

Lindolf Bell

CORDEIRO, C.C.M. Úlcera de Abomaso: Revisão de Literatura. 2019. Trabalho de conclusão de curso de Medicina Veterinária – Centro de Ciências Agrárias Ambientais e Biológicas, Universidade Federal do Recôncavo da Bahia, Cruz das Almas-BA.

RESUMO

As úlceras de abomaso constituem-se em importantes lesões do sistema digestório dos ruminantes domésticos (bovinos, ovinos e caprinos) e acomete principalmente os animais que são criados em sistema intensivo. Pode ser causada por diversos fatores, tratando-se de afecção de difícil diagnóstico, inclusive podendo apenas ser detectada no exame *post-mortem*. Os animais acometidos apresentam sinais clínicos variados a depender do grau das lesões que são classificadas como tipo I, tipo II, tipo III, e tipo IV. As úlceras de abomaso do tipo I tem uma subclassificação tipo Ia, tipo Ib, tipo Ic, e tipo Id. Por apresentar elevada taxa de mortalidade e pela dificuldade do diagnóstico clínico, além da existência de diversos fatores de risco, faz-se necessário esta revisão de literatura, na qual apresenta-se aspectos relevantes sobre a etiologia, epidemiologia, patogenia, achados clínicos e patológicos, diagnóstico, bem como, tratamento e medidas de controle das úlceras de abomaso em ruminantes domésticos.

Palavras-chave: Abomasopatia. Lesões ulcerativas. Sangue oculto nas fezes.

CORDEIRO, C.C.M. Abomaso Ulcer: Literature Review. 2019. Trabalho de conclusão de curso de Medicina Veterinária - Centro de Ciências Agrárias Ambientais e Biológicas, Universidade Federal do Recôncavo da Bahia, Cruz das Almas - BA.

ABSTRACT

Abomasum ulcers are important lesions of the digestive system of domestic ruminants (cattle, sheep and goats) and mainly affect animals that are raised in intensive system. It can be caused by several factors, being a condition that is difficult to diagnose, and can only be detected on post-mortem examination. The affected animals present varied clinical signs depending on the degree of the lesions that are classified as type I, type II, type III, and type IV. Type I abomas are subclassified type Ia, type Ib, type Ic, and type Id. Due to the high mortality rate and the difficulty of clinical diagnosis, in addition to the existence of several risk factors, it is necessary to literature review, which presents relevant aspects about etiology, epidemiology, pathogenesis, clinical and pathological findings, diagnosis, as well as treatment and control measures of abomasum ulcers in domestic ruminants.

Keywords: Abomasopathy. Ulcerative lesions. Fecal occult blood.

LISTA DE FIGURAS

Figura1- Anatomia topográfica direita dos reservatórios gástricos de bovinos.....	18
Figura2- Corte histológico do abomaso de um bezerro.....	19
Figura3- Frequência da ocorrência de UA do tipo I observados em abatedouro frigorífico.....	26
Figura4- Ovino com fezes enegrecidas (melena) por conta de úlcera hemorrágica.....	29
Figura5- UA de diversos tamanhos no abomaso de bovino.....	33
Figura6- Lesões macroscópicas dos subtipos de UA do tipo I no abomaso de bovino.....	34
Figura7- UA do tipo IV em vaca.....	36
Figura8- Múltiplas úlceras, das quais algumas já perfuradas no abomaso de ovino.....	36
Figura9- US de vaca com UA do tipo IV.....	38

LISTA DE TABELAS E QUADROS

Tabela1- Classificação das UA.....	28
Tabela2- Subclassificação da UA do tipo I.....	34
Tabela3- Tratamento e prevenção das UA.....	41

LISTA DE ABREVIATURAS E SIGLAS

AGV	Ácido graxo volátil
AINEs	Anti-inflamatórios não esteroidais
BID	Bis in die (Duas vezes por dia)
dL	Decilitro
EIC	Espaço intercostal
g	Gramas
HCl	Ácido clorídrico
IM	Intramuscular
IV	Intravenoso
Pg	Picograma
pH	Logaritmo negativo de atividade de íons de hidrogênio
PIB	Produto Interno Bruto
QID	Quarter in die (Quatro vezes por dia)
SID	Semel in die (Uma vez por dia)
SOF	Sangue oculto nas fezes
TGI	Trato gastrointestinal
TID	Ter in die (Três vezes por dia)
U/L	Unidade por litro

UA	Úlcera de abomaso
US	Ultrasonografía
VO	Via oral

SUMÁRIO

1	INTRODUÇÃO	15
2	OBJETIVO GERAL	18
3	REVISÃO DE LITERATURA	19
3.1	ANATOMIA E FISILOGIA DO ABOMASO, SEMIOLOGIA APLICADA AO ABOMASO	19
3.2	ETIOPATOGENIA	22
3.3	EPIDEMIOLOGIA	25
3.4	SINAIS CLÍNICOS	29
3.5	PATOLOGIA CLÍNICA	31
3.6	ACHADOS ANATOMOPATOLÓGICOS	33
3.7	DIAGNÓSTICO	38
3.8	DIAGNÓSTICO DIFERENCIAL	39
3.9	TRATAMENTO	40
3.10	PREVENÇÃO	43
3.11	PROGNÓSTICO	44
4	CONSIDERAÇÕES FINAIS	45
	REFERÊNCIAS BIBLIOGRÁFICAS	46

1 INTRODUÇÃO

Com o aumento da população mundial, também cresce a importância da pecuária (MORGADO; SUCUPIRA, 2018), setor que gera milhares de empregos indiretos e diretos no Brasil, que é composto por um rebanho de aproximadamente 213,5 milhões de bovinos, 18,9 milhões de ovinos e 10,7 milhões de caprinos no ano de 2018 (IBGE, 2019). Em julho de 2019 o PIB do agronegócio brasileiro apresentou alta, no qual a pecuária contribuiu com 2,30% e 7,04% de janeiro a julho deste ano (CEPEA, 2019).

Atualmente, para atender a demanda do consumo de carne e leite os sistemas de criação se tornaram mais intensivos e modernizados, requerendo assim do potencial máximo dos animais. Para atingir os índices esperados da produção, os animais sofrem uma grande exigência metabólica, predispondo a diversas doenças, dentre elas, as doenças do trato gastrointestinal (TGI) (MORGADO; SUCUPIRA, 2018).

Comparando a ocorrência das doenças do TGI com os custos e prejuízos associados com tratamento, queda da produção de carne e leite (MORGADO; SUCUPIRA, 2018), descarte do leite devido à presença de resíduos de medicamentos, período de recuperação ou descarte precoce de animais, gastos com exames e óbito (DIRKSEN et al., 2005), avaliamos a importância da sua prevenção.

Dentre os vários transtornos gastrointestinais, temos a úlcera de abomaso (UA), abomasopatia que apresenta incidência importante, sendo descrita como a causa mais comum de hemorragias do aparelho digestório, podendo ocasionar perfurações, originando peritonite focal aguda com dor abdominal ou generalizada, provocando morte súbita (DA SILVA et al., 2017). Acomete bezerros jovens (LEIVAS, 2007; HUND; WITTER, 2018), com a prevalência em torno de 70 a 93% de todos os vitelos abatidos (BUS; STOCKHOFE; WEBB, 2019), vacas leiteiras

(RADOSTITS et al., 2007) e touros, entretanto os animais que são criados intensivamente são mais atingidos (COELHO, 2002).

Estudo retrospectivo realizado por Katchuik (1992), revelou que as UA estão entre as doenças que mais acometem o abomaso dos bovinos, seja de corte ou de leite, onde foram encontrados por meio de abomasotomia de 46 animais, 37 animais com UA, ou seja 80% dos animais apresentaram a enfermidade.

Em pequenos ruminantes as UA são pouco relatadas (MASHHADI et al., 2010; BISCARDE; CARVALHO; RODELLO, 2011), não podendo assegurar que está relacionada a baixa ocorrência (RIET-CORREA et al., 2007).

As lesões do abomaso podem se desencadear devido a diversos fatores, tais como: Acidose ruminal (SILVA et al., 2018), excesso de pepsina; traumas na mucosa do abomaso; desmame; parasitismo; distensão, deslocamento ou impactação do abomaso; neoplasias; indigestão vagal; doenças virais (diarreia viral bovina, vírus da peste bovina e febre catarral maligna); doenças infecciosas (*Clostridium perfringens* tipo A, tipo D ou tipo E, *Eschereichia coli*) ou até mesmo doenças fúngicas; hiperacidez; estresse e uso prolongado de anti-inflamatórios não esteroidais (AINEs) também são importantes causadores de ulcerações na mucosa do abomaso (RADOSTITS et al., 2007; PRANDI, 2011; MORGADO; SUCUPIRA, 2018).

As lesões que se apresentam no abomaso são decorrentes das alterações do mecanismo de defesa da mucosa gástrica (MORGADO; SUCUPIRA, 2018) onde as causas mais indicadas na literatura são aumento da acidez luminal do abomaso, estresse, uso prolongado de AINEs e traumas na mucosa (BISCARDE; CARVALHO; RODELLO, 2011). A classificação das úlceras que foi descrita pela primeira vez por Whitlock, em 1980, é a mais utilizada, tendo como base a extensão e profundidade das lesões, além do estado clínico do animal acometido. As úlceras podem ser classificadas em quatro tipos: Tipo I, tipo II, tipo III e tipo IV, sendo que as úlceras do tipo I sofre uma subclassificação: Tipo Ia, tipo Ib, tipo Ic e tipo Id (HAMID et al., 2017).

Os sinais clínicos são variados e em alguns casos podem não se apresentar, sendo diagnosticada apenas durante a necropsia (PRANDI, 2011; EKINCI; MAMAK, 2018). O tratamento clínico é sintomático (RADOSTITIS et al., 2007) e tem escassas informações acerca de doses e vias de administração dos fármacos, sendo que a maioria deles são realizados baseados a partir de estudos de lesões estomacais em animais monogástricos (BALCOMB et al., 2018; MORGADO; SUCUPIRA, 2018). A taxa de mortalidade é de aproximadamente 50%, nos casos com perda sanguínea severa e em pacientes com peritonite difusa geralmente chega a 100% (BORGES, 2013). O prognóstico das UA varia de acordo com o grau da lesão, sendo fundamentais as medidas de prevenção e controle dos fatores predisponentes (BUS; STOCKHOFE; WEBB, 2019).

2 OBJETIVO GERAL

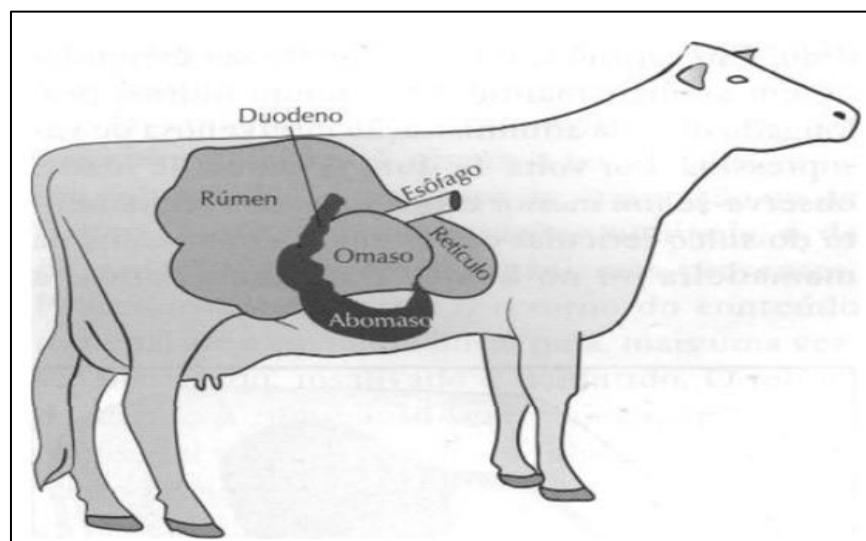
Revisar aspectos importantes das lesões ulcerativas do abomaso tais como sua etiopatogenia, epidemiologia, sinais clínicos, patologia clínica, achados anatomopatológicos, diagnóstico, diagnóstico diferencial, tratamento, prevenção e prognóstico da doença, evidenciando suas características e ocorrência, bem como a sua relevância para a clínica de ruminantes.

3 REVISÃO DE LITERATURA

3.1 ANATOMIA, HISTOLOGIA E FISIOLOGIA DO ABOMASO, SEMIOLOGIA APLICADA AO ABOMASO

Anatomicamente, o abomaso ou estômago verdadeiro ou ainda estômago da digestão química dos ruminantes domésticos, tem formato alongado e está situado no quadrante inferior direito da cavidade abdominal, sua distribuição vai desde a região xifóide até o 10^o ou 11^o espaço intercostal (EIC) (IDE; HENRY, 1964), localizando-se ventralmente ao omaso e a direita do rúmen no animal adulto (Fig. 1) (FEITOSA, 2008; FRANDSON, 2011). A face parietal do abomaso dos ruminantes domésticos fica em contato com o assoalho do abdômen e grande parte da face visceral em contato com o rúmen (FEITOSA, 2008).

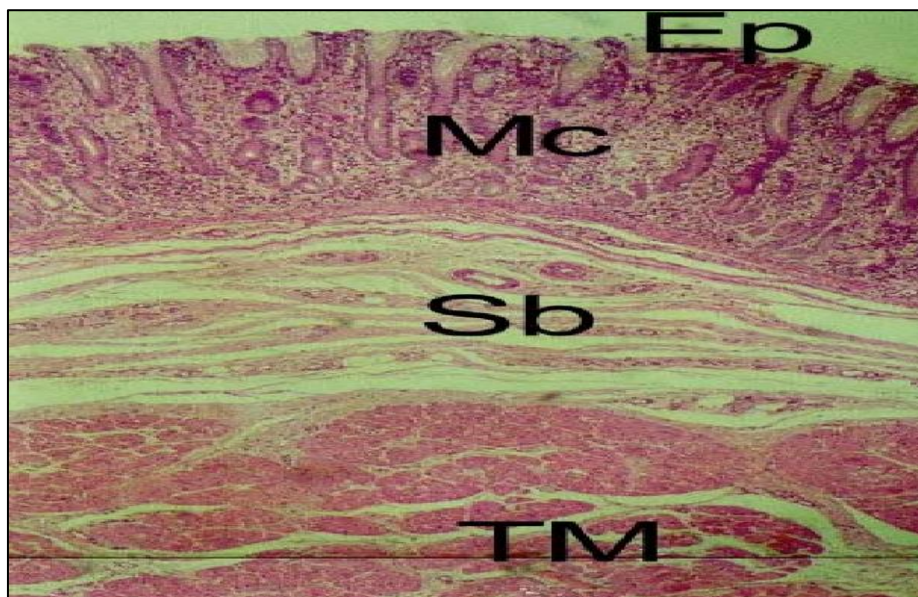
Figura 1 - Anatomia topográfica direita dos reservatórios gástricos de bovinos.



Fonte: Feitosa (2008).

Internamente, a camada mucosa é glandular que se dispõe em dobras e se divide em regiões fúndica, pilórica e corpo (COELHO, 2002; DYCE; WENSING; SACK, 2004; KONIG; LIEBICH, 2004; FRANDSON, 2011) onde são constituídos por quatro camadas de túnica: mucosa, submucosa, muscular (Fig. 2) e serosa (MODESTO et al., 2002).

Figura 2 - Corte histológico do abomaso de um bezerro



Epitélío (Ep), mucosa (Mc), submucosa(Sb) e muscular(TM). Bouin. HE. Aumento de 440,32 x.

Fonte: Modesto et al. (2002).

O abomaso dos ruminantes é semelhante ao estômago dos monogástricos, que apresenta uma curvatura maior e uma curvatura menor, mas diferencia-se quanto a conformação epitelial e disposição das glândulas gástricas (KONIG; LIEBICH, 2004). Possui inervação vagal e é vascularizado por ramificações da artéria celíaca. Nas curvaturas do abomaso encontram-se inúmeros linfonodos pequenos que se ligam por vasos eferentes a linfonodos hepáticos (DYCE; WENSING; SACK, 2004).

A produção de suco gástrico é regulada pelo sistema nervoso parassimpático que ocorre em três etapas, a cefálica, a gástrica e a intestinal. Na fase cefálica os estímulos visuais, olfatórios e a palatabilidade do alimento atuam sob o sistema parassimpático que por sua vez resulta na produção de secreções gástricas. A fase gástrica é regulada pelo preenchimento do órgão por ingesta que estimula a secreção dos hormônios gastrina e histamina e do neurotransmissor acetilcolina que atuam nas células parietais, presentes na mucosa gástrica, a produzir o ácido clorídrico (HCL). Em contrapartida, a fase intestinal inibe a produção de suco gástrico a partir da secreção de colecistocinina, peptídeo inibidor gástrico e gastrina pelo epitélio duodenal (FRANDSON, 2011).

O pH abomasal gira em torno de 3,0 em bezerros, 3,6 em touros e 3,9 em vacas (HUND; BEER; WITTEK, 2016), pH incompatível com a sobrevivência dos microrganismos provenientes dos pré-estômagos (PRANDI, 2011). Esse pH baixo também é regulador da secreção de HCl e é responsável por estimular as células principais a liberar e ativar o pepsinogênio, que é a forma inativada da pepsina, uma enzima proteolítica (FEITOSA, 2008). Geralmente o pH da região fúndica é mais alto do que o pH da região pilórica, devido ao fluxo de ingesta provenientes dos compartimentos gástricos anteriores (ROSENBERGER, 1993).

Nos ruminantes jovens as glândulas gástricas produzem a renina ou quimosina (FEITOSA, 2008), uma enzima que tem função de clivar a proteína do leite em paracaseína e albuminose do soro (ROSENBERGER, 1993) e tornar a passagem pelo TGI lenta (FRANDSON, 2011).

O epitélio de revestimento do abomaso é protegido por muco, produzido sob o estímulo da liberação das prostaglandinas (FRANDSON, 2011) e o processo de ulceração se desenvolve quando essa barreira mucosa do órgão é afetada ou quando ocorre exacerbação de fatores nocivos (BISCARDE; CARVALHO; RODELLO, 2011).

O exame físico do abomaso visa, principalmente, avaliar alterações que possam acarretar, secundariamente, no seu funcionamento. A inspeção do contorno abdominal é realizada com o objetivo de investigar aumento de volume que pode ser observado na região abdominal ventral direita caudal ao arco costal (FEITOSA, 2008), também pode ser realizada a inspeção através de laparoscopia (ROSENBERGER, 1993) laparotomia exploratória, abomasotomia (CÂMARA et al., 2010) e/ou laparorumenotomia (DE OLIVEIRA et al., 2007).

Já na palpação profunda da parede abdominal direita é realizada com os dois punhos pode ser realizada em bovinos adultos em estação, de modo repentino, entre a cartilagem xifóide e o umbigo, já em pequenos ruminantes e bezerros pode ser realizada a palpação profunda da parede abdominal usando uma ou as duas mãos e com o animal colocado em decúbito lateral (ROSENBERGER, 1993; FEITOSA, 2008).

A percussão e/ou percussão-auscultatória do abomaso pode ser realizada com o martelo e plexímetro (em animais jovens pode se utilizar a técnica digito-digital) do lado direito, entre o 7º ao 11º EIC, devido à presença de líquido e gases, a percussão desse órgão apresenta som submaciço (FEITOSA, 2008), porém seus limites não podem ser perfeitamente demarcados. O animal pode exibir sinais de dor quando realizada a percussão forte dessa região (ROSENBERGER, 1993).

Á auscultação acurada do abomaso, durante alguns minutos pode revelar borborigmo, podendo este ser descrito como ruído normal do abomaso, devido a união da crepitação do omaso e os ruídos do peristaltismo intestinal (ROSENBERGER, 1993; FEITOSA, 2008).

Para avaliação do abomaso também pode ser realizada outras técnicas, como a palpação retal, a fim de detectar se tem deslocamento ou dilatação do órgão, a punção de líquido do abomaso e endoscopia digestiva (ROSENBERGER, 1993).

3.2 ETIOPATOGENIA

A etiopatogenia da UA não está devidamente esclarecida (DIRKSEN et al., 2005), mas muitos estudos demonstram a gama de fatores predisponentes que podem desencadear as lesões no epitélio, pelo desequilíbrio da produção e liberação de ácido gástrico e substâncias protetoras da mucosa do abomaso (DA ROCHA et al., 2016).

As UA têm sido relacionadas ao estresse, onde o mesmo favorece a liberação de glicocorticoide (cortisol) (SMITH; MAUNSON; ERB, 1986) e catecolaminas (adrenalina e noradrenalina) (VASCONCELOS et al., 2019) hormônios que produzem o aumento da liberação de HCL, ácido láctico, ácidos biliares e ácidos graxos voláteis (AGV) e reduzem a secreção de mucina da mucosa gástrica (RIET-CORREA et al., 2007), além disso, foi relatado a capacidade de impedir a regeneração de células na mucosa gástrica (MARSHALL, 2009).

Estresse térmico (VASCONCELOS et al., 2019), instalações, misturas de lotes, clima (MARSHALL, 2009), gestação, parto, puerpério (PALMER; WHITLOCK,

1984), desmame, transporte, participação dos animais em feiras de exposições e leilões (BLOND et al., 1991), cirurgias prolongadas são fatores que contribuem com a resposta do animal ao estresse e conseqüentemente com a formação de UA (DA SILVA et al., 2017).

Nos bezerros os principais fatores de risco são: frequência reduzida de mamadas, grandes volumes ingeridos e intervalos prolongados entre cada uma delas, além do fornecimento de sucedâneo (MARSHALL, 2009) seguido do estresse do desmame (LEIVAS, 2007), a troca de alimentação (PRANDI, 2011) e fornecimento de alimentos com pH ácido como silagem de milho. Outros fatores predisponentes é a presença do *Clostridium perfringens* tipo A e suas toxinas (SOUZA et al., 2016).

Em bezerros, a deficiência de cobre (Hipocuprose) pode estar associada à formação de UA (RIET-CORREA et al., 2007; BORGES, 2013) já que este elemento tem papel importante na resposta imune dos animais (PRANDI, 2011) e formação tecidual, devido à diminuição da síntese de colágeno e elastina (PEDROSA; COZZOLINO, 1999). Sua concentração sérica em animais acometidos por úlceras pode demonstrar valores fisiológicos (MORELLI, 2016), porém em dosagem realizadas a partir de amostras de fígado demonstra deficiência de cobre em animais acometidos por UA (MILLS et al., 1990).

Oman et al. (2016), descreveram quatro casos de bezerros que foram tratados para deslocamento esquerdo do abomaso (DEA) e apresentavam UA, mas não se sabe se a ulceração abomasal leva à atonia com deslocamento do abomaso à esquerda subsequente ou se o deslocamento contribui para a formação de úlceras.

Os traumas na mucosa do abomaso podem ocorrer tanto em animais jovens como nos animais adultos (MORELLI, 2016). Riet-Correa et al. (2007), descrevem que corpos estranhos são causas de processos ulcerativos da mucosa do abomaso, por diminuir a integridade da mucosa e dos fatores de proteção da mesma. Em bezerros os traumas são causados, principalmente, por tricobezoários, (enovelados de pelo) que entram em atrito com a mucosa do abomaso e rompem a barreira de proteção, permitindo assim a autodigestão do órgão pela ação das enzimas

digestivas (MARSHALL, 2009). Em bovinos adultos esta ocorrência está disposta a ingestão de forragens grosseiras (RIET-CORREA et al., 2007), palha (IDE; HENRY, 1964) e areia (RAOUFI et al., 2007).

Outro fator que diminui a capacidade de proteção da mucosa do abomaso é decorrente da chegada de grandes quantidades de ácidos que podem dissolver a capa de muco protetor e permitir o contato de íons H⁺ com a parede do órgão (RIET-CORREA et al., 2007). O refluxo de conteúdo duodenal para região pilórica causa alcalose local gerando fragilidade na mucosa e favorecendo a formação de úlceras (OOMS; OYAERT, 1978).

As UA também podem ser decorrentes de agentes infecciosos como *Clostridium perfringens*, *Clostridium sordelli*, *Campylobacter jejuni*, *Lactobacillus spp* e *Helicobacter pylori* (MILLS et al., 1990; BRAUN et al., 1997; VATN; SJAASTAD; ULVUND, 2000). *Clostridium perfringens* Tipo A ou as suas toxinas tem sido descrita, principalmente em bezerros, como causa de UA (VAN IMMERSEEL et al., 2010; OMAN et al., 2016).

A utilização de AINEs é um dos fatores que predispõe as UA (FRANDSON, 2011; MORGADO; SUCUPIRA, 2018). Um estudo realizado por Hund e Wittek (2017) descreveram que as UA podem ser devido a efeitos secundários da utilização desses anti-inflamatórios, já que os mesmos afetam a formação de muco protetor da mucosa abomasal (RIET-CORREA et al., 2007).

Os AINEs são prescritos para várias afecções em ruminantes entre eles, o ibuprofeno, medicamento de curta ação, de baixo custo e disponível no mercado. WALSH et al. (2016) avaliaram os efeitos adversos da administração de ibuprofeno em 16 bezerros holandeses com idade entre 5 e 6 semanas. O ibuprofeno foi administrado por 10 dias, na dose 30 mg/kg acrescidos ao sucedâneo, fornecido três vezes ao dia no qual os resultados demonstraram uma prevalência aumentada de ulceração abomasal comparado ao grupo controle.

Hund e Wittek (2018) descreveram que o clima favorece o aparecimento das UA, tendo maior prevalência na primavera e verão devido ao aumento dos períodos

de inapetência dos animais (MARSHALL, 2009), onde a ocorrência é significativamente maior no verão (HAMID et al., 2017).

Os taninos condensados (TC) ou proantocianidinas (DE OLIVEIRA et al., 2011) não são absorvidos pelo TGI, podendo causar danos à mucosa. Quando administrados por via intra-ruminal em elevada concentração (3g/kg de peso do animal) são responsáveis por lesões na mucosa abomasal em ovinos (COSTA et al., 2008). Na necropsia podem ser observadas úlceras bem demarcadas com conteúdo necrosado e distensão abomasal (HERVAS et al., 2003), contudo, poucos estudos avaliaram o efeito indireto dos taninos associadas a lesões de abomaso em ruminantes (DE OLIVEIRA et al., 2011).

Elevada quantidade de concentrado na dieta também é condição predisponente a formação de úlceras, que podem levar a distensão excessiva ou a produção e chegada de grande quantidade de AGV no abomaso, condição que diminui a motilidade do órgão a qual consiste em um dos fatores predisponentes ao deslocamento de abomaso em bovinos (CARDOSO et al., 2013) o que favorece a hipersecreção dos ácidos e enzimas digestivas, predispondo a formação das úlceras.

A distensão, deslocamento ou impactação do abomaso causa isquemia da mucosa ou problemas circulatórios focais (MARSHALL, 2009) diminuindo a renovação das células epiteliais com consequente falha da proteção local, possivelmente decorrentes do estresse ou de uma torção das vísceras (PRANDI, 2011).

O jejum, a ingestão de quantidade elevada de carboidratos e/ou a baixa ingestão de fibra resulta na diminuição de pH ruminal o que pode levar a alterações do sistema digestório e ocasionar em UA (DA ROCHA et al., 2016).

3.3 EPIDEMIOLOGIA

As UA ocorrem em ruminantes e apresenta grande importância econômica e produtiva (SOUZA et al., 2016). Acomete animais de todas as faixas etárias (EKINCI;

MAMAK, 2018) e sistemas de criação (RIET-CORREA et al., 2007), porém, são mais comuns em animais criados intensivamente, associadas principalmente com o estresse e dietas ricas em concentrados (COELHO, 2002; RADOSTITS et al., 2002).

A frequência das UA em vacas leiteiras de alta produção é elevada, principalmente no período pré-parto, momento em que estão mais susceptíveis ao estresse, mas também ocorre no pós-parto, secundárias a doenças, tais como o deslocamento de abomaso, hipocalcemia, metrite e mastite (RIET-CORREA et al., 2007). Na bovinocultura de corte a incidência das úlceras está associada a dietas com elevadas porcentagens de grãos (MILLS et al., 1990).

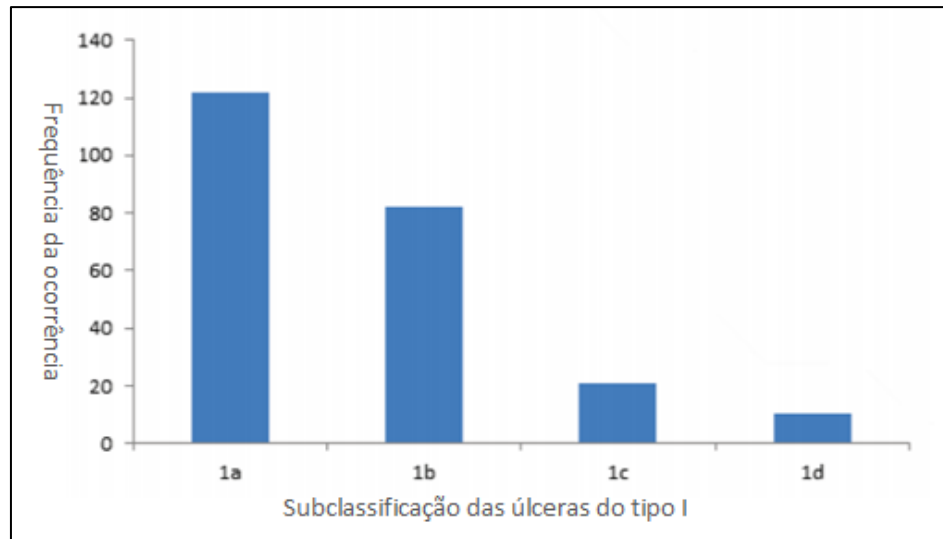
As UA em bezerros apresentam maior incidência na fase de transição, entre a 3ª e 8ª semana de vida, quando ocorre a mudança da dieta líquida para a sólida e o abomaso fica mais suscetível (MARSHALL, 2009). Também pode ser decorrente do estresse de desmame, onde foi relatado a ocorrência de UA em bezerros de 60 dias de idade, desmamados e submetidos a regime de confinamento (LEIVAS, 2007). Em bezerros as úlceras podem cursar com aderências e perfuração da musculatura (MUELLER; MERRALL; SARGISONM, 1999).

As UA do tipo I apresentam sinais clínicos sutis, o que pode mascarar sua baixa incidência (DIRKSEN et al., 2005). Em inspeção minuciosa do abomaso durante a necropsia Marshall (2009) registrou um grau elevado de incidência de úlceras não perfuradas e não hemorrágicas em animais jovens.

Raoufi et al. (2007) em estudo realizado em matadouro avaliaram o abomaso de 400 bovinos no qual 98 (24,5%) apresentaram lesões ulcerativas sendo 97 do tipo I e apenas uma do tipo II.

Hamid et al. (2017) realizaram também um estudo em abatedouro frigorífico onde puderam avaliar o abomaso de 288 bovinos saudáveis, desses 235 (81,6%) apresentaram UA do tipo I, onde úlceras do tipo II, III e IV não foram observadas. Entre a úlcera tipo I, 122 animais apresentaram úlceras do tipo Ia, demonstrando a grande frequência em relação aos outros tipos (Fig. 3). As UA do tipo IV apresentam baixa ocorrência quando comparadas a UA do tipo I e II (DA SILVA et al., 2017).

Figura 3 - Frequência da ocorrência de UA do tipo I observados em abatedouro frigorífico.



Fonte: adaptado de Hamid et al. (2017).

Mesquita et al. (2012) relataram um caso de úlcera abomasal com perfuração da parede em uma vaca leiteira com compactação primária de abomaso associada ao consumo de silagem de girassol e, Da Silva et al. (2017) descreveram um caso de um animal submetido a descorna cirúrgica, e alerta que cirurgias eletivas podem favorecer o desenvolvimento de UA devido ao estresse.

Em touros adultos, a enfermidade pode manifestar-se em condições de estresse como doação de sêmen em centrais de inseminação, assim com em leilões, estabulação, transporte, mudança de alimentação ou manejo, e até dor excessiva causada por fratura (RADOSTITS et al., 2002; RIET-CORREA et al., 2007).

Silva et al. (2007) descreveram a presença de úlceras abomasais em necropsia realizada em bovino de corte criado em sistema extensivo, onde relata que esses casos são isolados, porém afirma que deve ser considerada uma afecção diferencial das afecções que afetam o sistema digestivo de bovinos de corte.

Costa et al. (2002) relataram um caso de fístula entre o abomaso e a cavidade pleural associada a ulcerações abomasais em touro jovem (11 meses),

decorrente de deslocamento cranial de abomaso. O touro apresentou, na necropsia, úlcera abomasal perfurada do tipo III e peritonite localizada.

Braun et al. (2019a) examinaram 75 vacas, com suspeita de UA. Onde em 65 vacas (87%) dos casos foram demonstrados indícios ultrassonográficos de peritonite local ou generalizada. Todas as vacas apresentavam UA tipo IV e peritonite generalizada no exame pós-mortem; 36 vacas tinham úlceras tipo I, 6 tinham úlceras tipo II e uma vaca tinha úlcera tipo III.

Da Rocha et al. (2016) analisaram a prevalência de úlcera abomasal em vacas leiteiras criadas em sistema de free-stall, onde utilizou para o estudo, 43 vacas da raça holandesa com idade entre 2 e 5 anos nos primeiros 60 dias da fase de lactação. Foram avaliadas amostras de fezes (pesquisa de sangue oculto), eritrograma e fibrinogênio. Nos resultados, puderam observar que se mantiveram os valores normais de eritrograma e fibrinogênio e no exame de sangue oculto de fezes não foi detectada a presença de sangue, não podendo estabelecer a prevalência de UA no sistema de criação free-stall.

Nos pequenos ruminantes a doença tem poucos relatos (BISCARDE; CARVALHO; RODELLO, 2011). Entretanto Silva et al. (2018), relataram o óbito de um ovino, atendido na Universidade Federal do Oeste da Bahia, com UA tipo IV com perfuração de diafragma e peritonite, associada à acidose ruminal devido a alimentação com grande quantidade de milho. O abomaso apresentava-se com conteúdo vermelho enegrecido, com múltiplas ulcerações na mucosa, variando do tipo I ao IV.

Foi realizado um estudo das doenças do sistema digestório de caprinos e ovinos no semiárido do Brasil, onde 2.144 pequenos ruminantes foram examinados, sendo registrados 512 casos de animais acometidos com afecções digestivas onde três desses apresentaram UA classificadas como tipo IV, a etiologia das úlceras não puderam ser definidas (DE LIRA et al., 2013).

3.4 SINAIS CLÍNICOS

As UA geralmente apresentam sinais clínicos sutis e inespecíficos e são mais diagnosticadas em achados pós morte (EKINCI; MAMAK, 2018) ou após o abate devido às dificuldades em chegar ao seu diagnóstico no animal vivo (RADOSTITS et al., 2007).

Os sinais clínicos apresentados por ruminantes com UA são variados de acordo com a intensidade da doença (PRANDI, 2011) podendo inclusive não ser aparentes (EKINCI; MAMAK, 2018). Se a ulceração é complicada por sangramento, perfuração e/ou peritonite os sinais clínicos se tornam mais evidentes (BORGES, 2013).

Os sinais mais comuns apresentados pelos ruminantes incluem: melena (Fig. 4) (BISCARDE; CARVALHO; RODELLO, 2011), observada em úlceras hemorrágicas, na qual as fezes apresentam aparência de “piche”, sendo caracterizado como um sinal clínico patognomônico (RADOSTITIS et al., 2002), mucosas pálidas ou hipocoradas, anorexia parcial ou completa, atonia ruminal, taquicardia, tempo de preenchimento capilar (TPC) aumentado, e taquipnéia (PRANDI, 2011; BRAUN, 2019b). O animal também pode apresentar letargia, distensão abdominal com timpanismo, cólica, bruxismo, diarreia e morte (MARSHALL, 2009; SILVA et al., 2018). Em 70% dos casos é relatado dor abdominal, melena e mucosas pálidas (SMITH; MAUNSON; ERB, 1983).

Figura 4 - Ovino com fezes enegrecidas (melena) por conta de úlcera hemorrágica.



Fonte: Biscarde; Carvalho; Rodello (2011).

Baseada na classificação que foi descrita pela primeira vez por Whitlock, em 1980, podemos diferenciar os sinais clínicos apresentados pelos animais acometido por cada tipo de UA, tipo I, tipo II, tipo III e tipo IV (Tab. 1) (RADOSTITIS et al., 2002).

Tabela 1 - Classificação das UA.

TIPO	ÚLCERA	SINAIS CLÍNICOS
I	Não perfurada com pouca perda de sangue	Apetite caprichoso, cólicas, inquietação, emagrecimento, quedas na produção e ligeiro escurecimento nas fezes.
II	Não perfurada com elevada perda de sangue	Mucosas pálidas, superfície corporal fria, temperatura retal diminuída, taquicardia, taquipnéia e apatia.
III	Perfurada associada à peritonite local aguda	Dor abdominal, atonia ruminal e diarreia.
IV	Perfuração com peritonite difusa	Taquipnéia, taquicardia, febre, vasos episclerais ingurgitados, superfície corporal fria, mucosas pálidas, parede abdominal tensa e sensível à dor, grunhidos espontâneos, bruxismo, peritonite generalizada, morte em 24 a 48h (choque séptico).

Fonte: adaptado de Radostitis et al. (2002).

Os sinais clínicos de animais com úlcera abomasal do tipo III e IV estão associados à peritonite devido ao extravasamento do conteúdo gástrico (BRAUN et al., 2019a) e são semelhantes aos sinais clínicos apresentados na reticuloperitonite traumática localizada ou difusa (RIET-CORREA et al., 2007). O grau de peritonite depende da quantidade de conteúdo presente no abomaso no momento da perfuração da úlcera. Quando ocorre peritonite localizada, caracteriza-se por aderências do omento ou vísceras com o abomaso e há extravasamento de pouco conteúdo, onde os animais apresentam anorexia, febre e diarreia intermitente, sendo caracterizada como doença crônica. Já na presença de grande extravasamento de conteúdo, desencadeia uma peritonite difusa aguda, podendo levar o animal a óbito em poucas horas. (LEIVAS, 2007).

Souza et al. (2016) relataram o caso de oito bezerros acometidos com UA, atendidos na Clínica de Bovinos, Campus Garanhuns/Universidade Federal Rural de Pernambuco - UFRPE, no período de 2000 a 2014. As principais queixas relatadas pelos proprietários foram: apatia e diarreia de coloração enegrecida. Ao exame físico foram evidenciadas: apatia, anorexia, palidez de mucosas, caquexia, hipertermia e desidratação de grau moderado a grave. Ao exame do abdômen foram constatadas alterações no contorno, hipomotilidade ruminal, abomasal e intestinal. As fezes encontram-se na grande maioria dos casos, pastosas, de coloração enegrecida, fétidas e com muco.

3.5 PATOLOGIA CLÍNICA

Os exames laboratoriais constituem uma importante ferramenta diagnóstica para os quadros de UA, porém, enfatiza-se que um exame clínico completo e detalhado deve ser feito preliminarmente.

Nas úlceras hemorrágicas agudas o hemograma demonstra anemia hemorrágica (RADOSTITS et al., 2002; RIET-CORREA et al., 2007), normocítica e normocrômica, e o hematócrito inicialmente se apresenta dentro de valores de normalidade (bovino 24 – 46%; caprino 19 – 38%; ovino 24 – 50% (WEISS;

WARDROP, 2011)), pois hemácias e plasma são perdidos simultaneamente (THRALL et al., 2012).

No caso de uma hemorragia prolongada, por semanas ou meses, o resultado geralmente é anemia macrocítica e normocrômica com leve reticulocitose (PRANDI, 2011) e o hematócrito se apresenta diminuído (MARSHALL, 2009; SOUZA et al., 2016). Os achados laboratoriais anormais mais comuns, em relação as UA, são azotemia, hipocalcemia, hipoproteinemia e hiperfibrinogenemia (SOUZA et al., 2016).

Nas UA do tipo IV o hematócrito aumenta mais que 35% e ocorre diminuição da proteína total menos de 60g/l, indicando hemoconcentração induzida por choque (BRAUN et al., 2019a). Para os casos onde ocorre peritonite localizada ou difusa as alterações são leucocitose por neutrofilia (SOUZA et al., 2016) com desvio a esquerda e aumento do fibrinogênio plasmático (DIRKSEN et al., 2005).

Na análise do líquido peritoneal obtido através de abdominocentese, pode se observar indícios de peritonite com exsudato inflamatório, nos casos de úlceras perfuradas. Também pode se observar presença de conteúdo do abomaso indicando um derramamento difuso na cavidade abdominal do mesmo. A probabilidade de UA é elevada quando líquido de coloração avermelhada é aspirado (BRAUN et al., 2019a). A realização da abomasocentese pode indicar presença de conteúdo inflamatório, sendo capaz de diagnosticar úlcera do tipo V e por vezes as ulcerações de tipo III (MARSHALL, 2009).

Outro exame laboratorial é a concentração plasmática de gastrina. A gastrina tem seus valores extremamente aumentados, variando de 213,6 pg/dL em animais com úlcera, e 900,4 pg/dL em animais que morreram devido a ulcerações de abomaso, sendo que seu valor sérico é 103,2 pg/dL. A atividade plasmática de pepsinogênio também pode ser utilizada para identificação de animais afetados por úlceras do tipo I e II. Os animais afetados apresentaram valores de 5,2 U/L e animais sem alterações tiveram valores em torno de 1,0 U/L (MORGADO; NUNES; MARTINS, 2014).

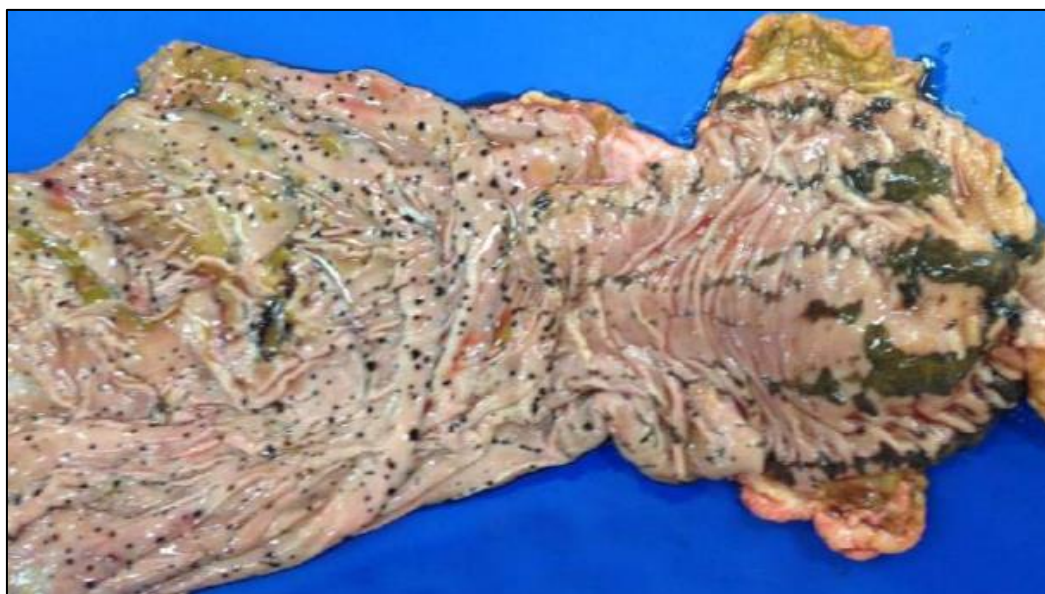Em UA tipo I e II o sangue oculto nas fezes tem ótimo valor diagnóstico, apesar de que algumas vezes os resultados são negativos em animais doentes, sendo necessárias mais de uma avaliação devido à liberação intermitente de sangue nas fezes, onde essa é relacionada ao tempo de passagem do alimento pelo TGI (VILLA FILHO, 2014).

A análise do fluido ruminal também pode ser usada como parâmetro para avaliação de uma possível UA, onde é capaz de demonstrar comprometimento no número de infusórios vivos (densidade e motilidade), do odor e coloração do suco ruminal, além do teor de cloretos (SOUZA et al. 2016). Animais com úlcera hemorrágica de abomaso apresentam alterações nos valores de pH abomasal, podendo variar entre 5 e 7, nessa ocasião também pode ser evidente fluido de coloração vermelho-ferrugem (FEITOSA, 2008).

3.6 ACHADOS ANATOMOPATOLÓGICOS

As lesões do abomaso são classificadas de duas formas: Úlceras e/ou erosões (BRAUN et al., 2019a). As úlceras são com maior extensão, variam de poucos milímetros a centímetros, apresentando uma lesão única ou múltipla, com características irregulares podendo atingir a camada mucosa, sub-mucosa, muscular e até mesmo a serosa, causando perfuração e necrose (MCGAVIN; ZACHARY, 2007). O centro da úlcera é deprimido apresentando material vermelho escuro (Fig. 5) (JUNIOR et al., 2017), fibrinonecrótico e é cercada por bordas elevadas e arredondadas, além de deixar cicatrizes quando curam (MARSHALL, 2009; HUND; WITTER, 2018).

Figura 5 – UA de diversos tamanhos no abomaso de bovino.



Fonte: JUNIOR et al. (2017).

Já as lesões mais superficiais são especificadas como erosões da mucosa, são mais discretas e não penetram a camada muscular (HUND et al., 2015; HUND; WITTER, 2018), pode variar de 1- 20 mm de diâmetro aparecem como pontos hemorrágicos e na maioria das vezes são múltiplas e circulares, não formando cicatrizes quando curam (RIET-CORREA et al., 2007; MARSHALL, 2009).

Seguidamente serão descritas quatro categorias de úlceras abomasais de acordo com whitlock (1980) e modificada por Smith; Maunson e Erb (1983), que vão de pequenas lesões até a perfuração total da parede abomasal (GUARD, 2006).

Tipo I - Úlcera não perfurante

São úlceras que não perfuram a parede do abomaso, porém pode ocorrer hemorragia intraluminal mínima com espessamento da parede e serosite local (BORGES, 2013).

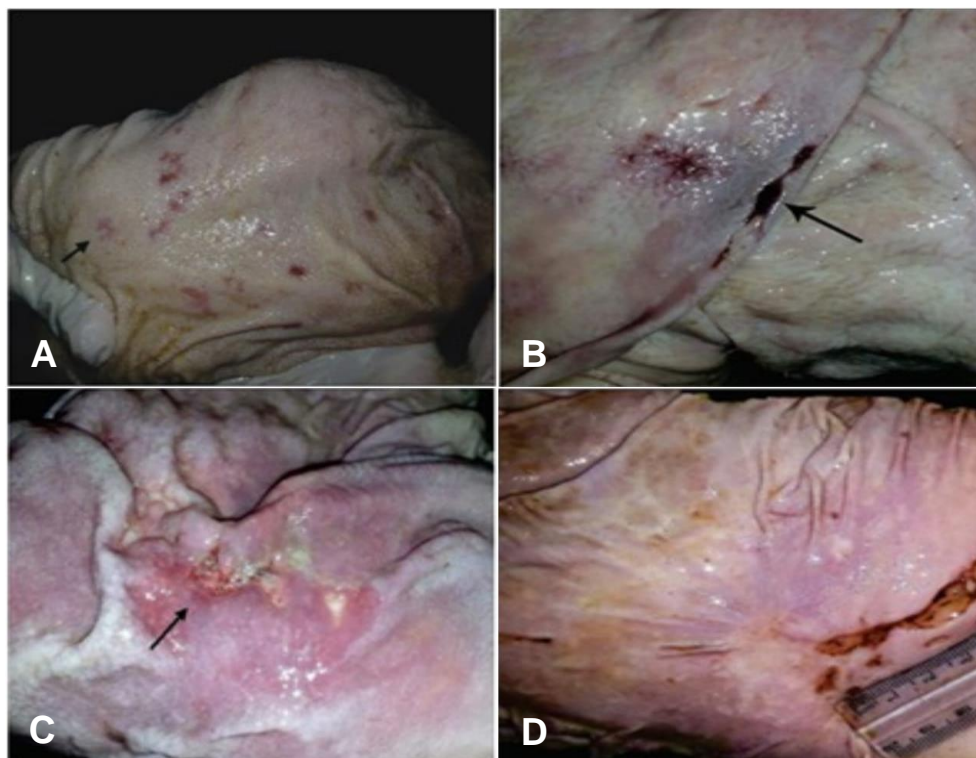
Essas úlceras do tipo I, são subdivididas em quatro subtipos (Tab. 2; Fig. 6):

Tabela 2 - Subclassificação da UA do tipo I.

SUBTIPO	ACHADOS MACROSCÓPICOS
la	Destrução superficial da mucosa e alteração da coloração.
lb	Erosões mais profundas com sangramento local e presença de manchas vermelhas enegrecidas que parecem perfurar a mucosa.
lc	Lesões preenchidas com detritos, fibrina ou produtos inflamatórios, suas bordas são geralmente elevadas.
ld	Úlceras que convergem umas nas outras e podem ocasionar em toda perfusão da parede do abomaso.

Fonte: Adaptado de Hamid et al. (2017).

Figura 6 – Lesões macroscópicas dos subtipos de UA do tipo I no abomaso de bovino.



A. Úlcera do tipo la da região pilórica do abomaso, indicado pela seta. **B.** Úlcera do tipo lb nas dobras da região do corpo do abomaso com sangramento evidente e cicatrização local, indicado pela seta. **C.** Úlcera do tipo lc na mucosa da região pilórica do abomaso, onde evidência a existência da inflamação e fibrina, indicado pela seta. **D.** Úlcera do tipo ld demonstrando a perfuração da camada mucosa do abomaso.

Fonte: Hamid et al. (2017).

Tipo II - Úlcera não perfurante com grave perda de sangue

Úlcera que não perfura o abomaso, mas atinge parede de vaso calibroso na submucosa, resultando em hemorragia intraluminal grave (BORGES, 2013).

Tipo III - Úlcera perfurante com peritonite local

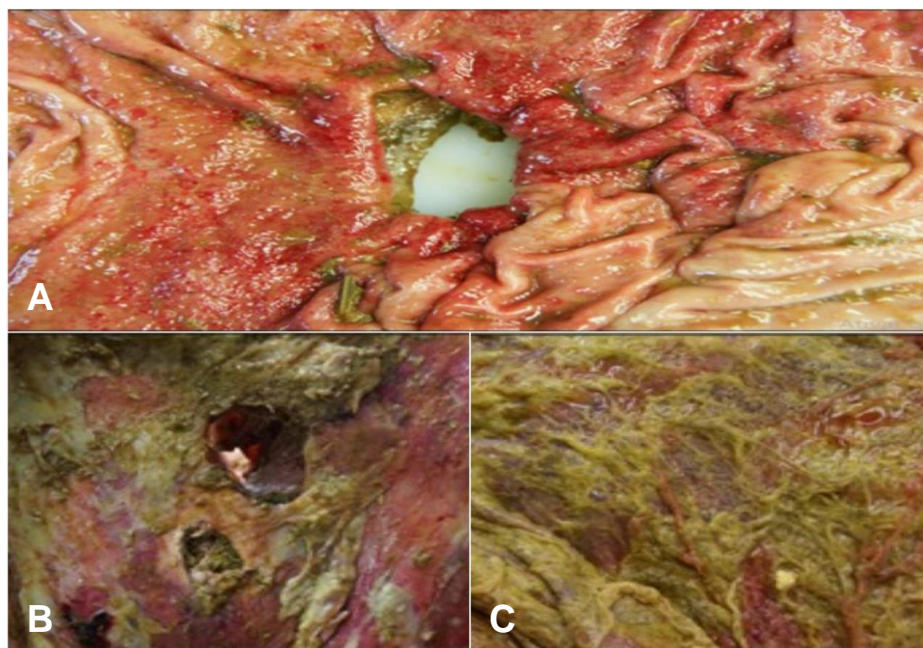
A úlcera perfura a parede do abomaso e o conteúdo é extravasado para a cavidade peritoneal. Ocorre peritonite local e aderência por deposição de fibrina ao peritônio, omento ou vísceras circundantes (BORGES, 2013).

Tipo IV - Úlcera perfurante com peritonite difusa

Como descrito nas ulcerações do tipo III, a úlcera do tipo IV perfura a parede do abomaso e o conteúdo rapidamente difunde por toda a cavidade peritoneal, resultando em peritonite generalizada (Fig. 11) (BORGES, 2013; BRAUN et al., 2019a). Também pode ocorrer fibrose e aderência do abomaso ao diafragma, resultando em comunicação do abomaso com a cavidade pleural (COSTA et al., 2002).

Um mesmo animal pode apresentar úlceras de diferentes categorias, tamanhos e localizações, simultaneamente (Fig. 12) (BISCARDE; CARVALHO; RODELLO, 2011; SOUZA et al., 2016). A maioria dos danos causados pelas UA podem ser localizadas na região pilórica (MARSHALL, 2009), mas lesões também podem ser encontradas na região fúndica do abomaso (BUS; STOCKHOFE; WEBB, 2019) e variam de linear a oval (RAOUFI et al., 2007).

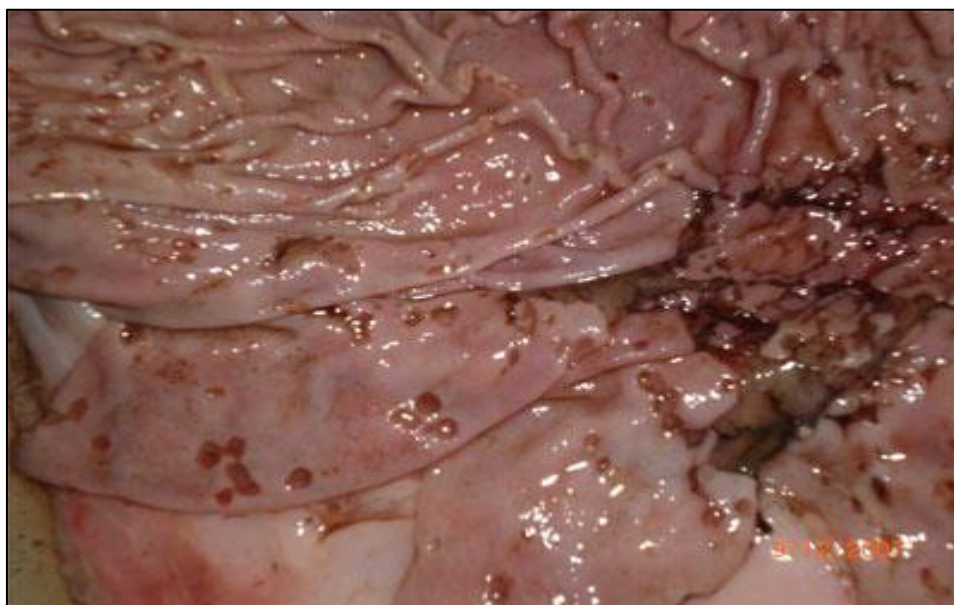Figura 7 - UA do tipo IV em vaca.



A. Aspecto da mucosa do abomaso perfurada; **B.** Aspecto da serosa do abomaso apresentando duas úlceras perfuradas; **C.** Omento maior com peritonite atribuível à úlcera abomasal tipo IV, coberto com ingesta e fibrina.

Fonte: BRAUN et al. (2019a)

Figura 8 - Múltiplas úlceras, das quais algumas já perfuradas no abomaso de ovino.



Fonte: Biscarde; Carvalho; Rodello (2011).

UA é um achado incidental comum no abate de ruminantes (LEIVAS, 2007), no qual os bezerros com escore corporal maior tendem a apresentar as lesões mais graves, devido à intensa suplementação (MARSHALL, 2009).

3.7 DIAGNÓSTICO

As UA são difíceis de diagnosticar, mas a sua investigação é realizada através da anamnese, observação dos sinais clínicos acrescido da avaliação dos fatores predisponentes, pelos exames laboratoriais como, hemograma (BORGES, 2013), sangue oculto nas fezes (HAJIMOHAMMADI et al., 2010) nos casos em que a melena não seja evidente (SMITH; MAUNSON; ERB, 1986), concentração plasmática de gastrina e atividade plasmática de pepsinogênio (MORGADO; NUNES; MARTINS, 2014), análise do líquido peritoneal (BRAUN et al., 2019a) e ruminal (SOUZA et al., 2016). As úlceras abomasais crônicas dificilmente são detectáveis, mas em casos agudos a presença da anemia e melena sugere com maior certeza a ocorrência da doença (ANDREWS et al., 2008).

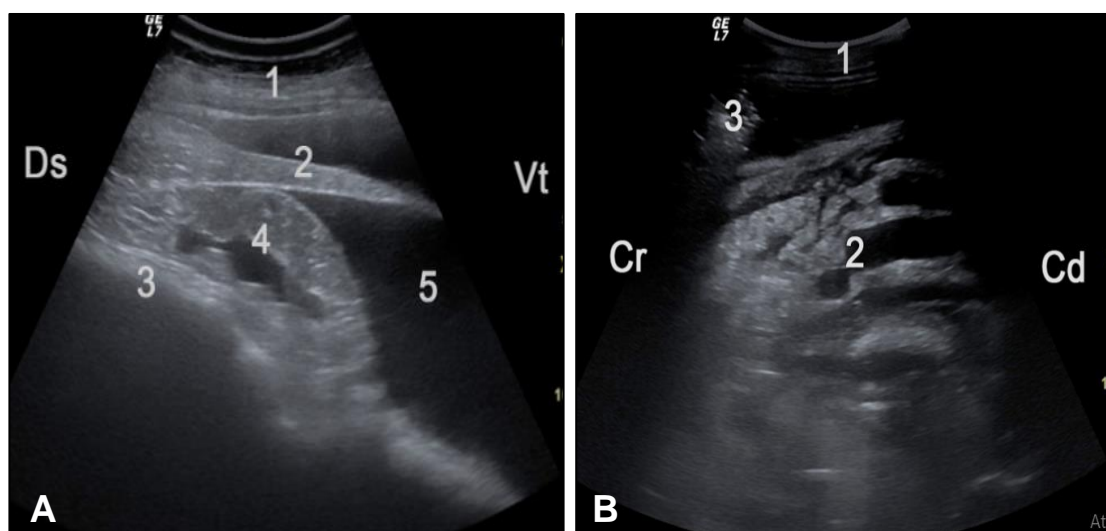
Os exames de imagens também são ferramentas importantes para o auxílio do diagnóstico, como por exemplo a ultrassonografia (US) abdominal (HUND; WITTEK, 2018) utilizado para analisar posição, tamanho, parede e conteúdo do abomaso, avaliando possíveis lesões inflamatórias que envolvem órgãos vizinhos onde numa úlcera perfurada, a ingesta pode ser observada como um revestimento ecogênico em vários órgãos abdominais (Fig. 13) (BRAUN et al., 2019a); e a radiografia contrastada, que é muito utilizada em pequenos ruminantes para avaliar motilidade abomasal (MORGADO; SUCUPIRA, 2013).

A laparotomia exploratória pelo flanco direito e a abomasotomia (aproximadamente 5cm de incisão) na curvatura maior do órgão (CÂMARA et al., 2010), é utilizada para confirmar o diagnóstico de UA perfurada e determinar a localização da mesma, respectivamente (RADOSTITS et al., 2002; ANDREWS et al., 2008).

Também pode ser realizada a laparorumenotomia na fossa paralombar esquerda, o animal é mantido em estação. Realiza-se a antisepsia do campo

cirúrgico e a anestesia local infiltrativa (30 ml de cloridrato de lidocaína (2%)). A incisão na pele é oblíqua e com extensão de 15 cm, na fossa paralombar esquerda, entre a tuberosidade do osso coxal e o arco costal, incidindo as camadas musculares e peritônio, alcançando o abdômen (DE OLIVEIRA et al., 2007).

Figura 9 - US de vaca com UA do tipo IV.



A. US obtida a partir do 7º EIC esquerdo, de uma vaca com extensas lesões inflamatórias decorrentes de UA do tipo IV. O baço é cercado por fluido, e alterações inflamatórias ecogênicas intercaladas com fluido são vistas entre o baço e o rúmen. 1 Parede abdominal lateral, 2 Baço, 3 Rúmen, 4 Alterações inflamatórias ecogênicas intercaladas com fluido, 5 Fluido acumulado, Ds Dorsal, Vt Ventral; **B.** US obtida da área paramediana direita caudal ao retículo de uma vaca que demonstra extensa lesão fibrinótica. As alterações ecoicas maciças intercaladas com o líquido que representa a peritonite são vistas entre a parede abdominal e o abomaso (não visível). 1 Parede abdominal ventral, 2 Lesões ecoicas intercaladas com fluido. 3 Fluido com presença de gás. Cr Cranial, Cd Caudal.

Fonte: Braun et al. (2019a).

3.8 DIAGNÓSTICO DIFERENCIAL

As UA apresentam sinais clínicos inespecíficos e variam de acordo com o tipo de lesão, o que dificulta um diagnóstico preciso fazendo-se necessário um exame clínico completo para descartar possíveis diagnósticos diferenciais (MARSHALL, 2009).

Nas úlceras hemorrágicas deve ser realizado diagnóstico diferencial para: indigestão simples, intussuscepção, coccidiose, salmonelose, lesão duodenal, torção abomasal, febre catarral maligna, intoxicação por metal pesado e coagulopatias. Já nos casos de úlceras abomasais perfuradas, o diagnóstico diferencial deve ser realizado para os casos de: reticuloperitonite traumática, ruptura de órgãos abdominais, como a ruptura uterina e septicemias (MARSHALL, 2009; PRANDI, 2011), em bezerros deve-se considerar a diarreia viral bovina a abomasite micótica e a rinotraqueíte infecciosa bovina (LEIVAS, 2007).

3.9 TRATAMENTO

A maioria das UA não são diagnosticadas clinicamente, dificultando assim a realização de tratamento (BORGES, 2013). No entanto, quando a úlcera é diagnosticada deve ser realizado o tratamento sintomático e de suporte (PRANDI, 2011), levando em conta a ocorrência de uma doença primária onde essa deve ser investigada e tratada (RADOSTITS et al., 2002; HUND; WITTER, 2018).

Protocolos utilizados para prevenção e tratamento desta enfermidade são extrapolados de estudos realizados em monogástricos, havendo ainda incertezas sobre o efeito dos princípios ativos, doses e vias de administração mais adequada para ruminantes (MORGADO; SUCUPIRA, 2018), devido as pesquisas sobre o tratamento serem limitadas (BALCOMB et al., 2018).

Dietas inadequadas promovem alterações no pH do abomaso, aumentando o efeito deletério da sua mucosa, nessa circunstância é importante a administração por via oral (VO) de antiácidos como o Hidróxido de Alumínio ($\text{Al}(\text{OH})_3$) e Hidróxido de magnésio ($\text{Mg}(\text{OH})_2$) nas doses de 500-800g/450 kg de peso vivo, de duas a quatro vezes por dia (RADOSTITS et al., 2002) ou silicato de magnésio na dose de 100g/dia (BORGES, 2013). A administração dos antiácidos por infusão ou injeção através de uma cânula abomasal colocada através da parede abdominal diretamente no abomaso apresenta maior eficácia, porém é pouco segura (MANUAL MERCK DE VETERINÁRIA, 2007).

Trabalhos demonstram que a administração de antiácidos por VO apresentam aumento transitório do pH do lúmen abomasal e associados a outras terapias tem papel importante no tratamento das UA (AHMED; CONSTABLE; MISK, 2002).

Utiliza-se também os antagonistas do receptor de histamina do tipo 2 (WALLACE; REECY; WILLIAMS, 1994) e os inibidores da bomba de prótons tendo como principal objetivo promover a redução da secreção de HCl (CONSTABLE et al., 2006).

Para tratamento das úlceras são utilizados inibidores das bombas de prótons, que objetiva diminuir as secreções ácidas, amenizando a agressão na mucosa do abomaso. As drogas mais utilizadas são o omeprazol na dose de 4mg/kg/VO a cada 24h, cimetidina na dose de 10mg/kg/VO a cada 8h (MARSHALL, 2009).

Apesar da pouca informação para a utilização da ranitidina, é o mais comumente utilizado para o tratamento e prevenção de úlceras abomasais em ruminantes (MORGADO; SUCUPIRA, 2013). Em ovinos esse fármaco é utilizado por via parenteral, na dose de 1mg/kg (IV) a cada 8 horas ou 2mg/kg (IV) a cada 12 horas (MORGADO; NUNES; MARTINS, 2014).

Foi realizado um estudo no qual avaliou-se a utilização da famotidina em bovinos adultos na dose de 0,4 mg/Kg/IV onde se mostrou eficaz no aumento do pH abomasal por pelo menos 4 horas após a administração. Esta droga pode ser útil no tratamento ou prevenção de ulceração abomasal em bovinos adultos, mas a duração do efeito pode diminuir com o tempo (BALCOMB et al., 2018).

Souza et al. (2015), descreveram uma associação de Sucralfato (2 mg/kg/BID) com Omeprazol (4 mg/kg/SID) por VO, com administração durante cinco dias consecutivos em um bovino com UA, onde a resposta ao tratamento foi eficaz a partir do terceiro dia comprovando que a essa associação é uma alternativa de tratamento para os casos de úlceras abomasais em ruminantes.

Tabela 3 - Tratamento e prevenção das UA.

	Princípio ativo	Dose	Via de administração	Frequência
Antiácido	Hidróxido de Alumínio	500-800g/450kg	VO	BID TID QID
	Hidróxido de Magnésio	500-800g/450kg	VO	BID TID QID
	Silicato de Magnésio	100g	VO	SID
Antagonista dos receptores de histamina do tipo 2	Ranitidina	1mg/Kg	IV	TID
		2mg/kg	IV	BID
	Famotidina	0,4mg/Kg	IV	-
Inibidores da bomba de prótons	Omeprazol	4mg/Kg	VO	SID
	Cimetidina	10mg/Kg	VO	TID

Fonte: Radostits et al. (2002); Borges (2013); Morgado; Nunes e Martins (2014); Balcomb et al. (2018); Marshall (2009).

O animal, ao apresentar quadro clínico de fraqueza, extremidades frias, taquicardia, dispneia, hematócrito baixo (12%) e mucosas pálidas indica-se a necessidade de transfusão sanguínea associada à fluidoterapia, já que esses apresentam quadro de anemia grave, precisando reestabelecer o volume sanguíneo (RADOSTITS et al., 2002). A transfusão é de extrema importância para os animais com quadros de úlceras hemorrágicas (DA SILVA et al., 2017), que geram grande perda de sangue, e conseqüentemente choque hipovolêmico (DIRKSEN et al., 2005). Braun et al. (2019b), relataram que em vacas, com UA hemorrágica, que receberam transfusão sanguínea tiveram um aumento significativo no hematócrito e na concentração de proteínas plasmáticas.

Radostits et al. (2007), sugerem o uso de coagulantes por via parenteral, mas estes não apresentam resultados seguros e protetores de mucosa como caulin e pectina, administrado duas vezes ao dia, 2 a 3 litros/vaca. Essa solução promove proteção às úlceras existentes e minimiza o aparecimento de novas ulcerações, porém esse tratamento apresenta resultados limitados.

Em caso de úlceras perfuradas, tipo III e tipo IV, é recomendado o uso de antibióticos (BORGES, 2013) de amplo espectro para prevenir a ocorrência de

infecções, incluindo graves peritonites (DIRKSEN et al., 2005) e aderências. Pode-se assim utilizar oxitetraciclina na dose de 20mg/kg de peso vivo/IM (PATRICIO et al., 2012).

O tratamento cirúrgico conservador é realizado em animais que apresentam úlceras perfuradas, principalmente bezerras e animais de alto valor zootécnico, porém os resultados são pouco favoráveis (BORGES, 2013), pois na presença de grandes quantidades de úlceras, requer a excisão de extensa área do tecido abomasal e nesses casos a hemorragia geralmente é considerável (RADOSTITS et al., 2007).

Ambiente de clima confortável, livre de frio ou calor, sombreado, com água e alimento de boa qualidade, devem ser fornecidos aos animais acometidos, evitando assim as situações estressantes. A alimentação dos animais de alta produção que são constituídas de grandes teores de proteínas e carboidratos, o que pode predispor as úlceras, com isso, nos animais acometidos deve ser substituída por uma alimentação fibrosa, como o feno, o qual deve se ter fibra de boa qualidade (RADOSTITS et al., 2002). O fornecimento de silagens e concentrados moídos finamente devem ser diminuídos ou talvez retirados da alimentação (DIRKSEN et al., 2005). Sendo assim, tem-se que a adequação da dieta, a diminuição do estresse, a prevenção e controle de doenças primárias são pontos indispensáveis para se estipular um tratamento (DA SILVA et al., 2017).

3.10 PREVENÇÃO

Devido às UA apresentarem etiologia multifatorial, é difícil determinar a prevenção, todavia, deve-se balancear a alimentação, evitar mudanças bruscas de dietas (RADOSTITS et al., 2002; SILVA et al., 2018), fraciona-la em várias porções no período de 24h, evitando períodos de acidez excessiva no abomaso e fazer a devida suplementação mineral dos ruminantes. Vacinação, vermifugação e cuidados com o ambiente dos animais devem ser tomados como medidas sanitárias indispensáveis, além de evitar fatores estressantes aos animais (DIRKSEN et al., 2005).

Para diminuir os danos no abomaso de bezerros, o fornecimento de leite e/ou ração sólida também deve ser fracionada (ou com provisão ad libitum) a fim de aumentar o pH abomasal impedindo a formação de úlceras (BUS; STOCKHOFE; WEBB, 2019). Práticas adequadas de manejo em bezerros devem ser instituídas nos rebanhos a fim de evitar que esta enfermidade cause grandes perdas econômicas à bovinocultura (SOUZA et al., 2016).

Se houver suspeita de ulceração abomasal, minimize o estresse e interrompa qualquer tratamento com AINEs. Os animais adultos devem ser alimentados preferencialmente de volumoso (feno ou palha), mantendo o animal comendo por um maior período de tempo e também estimulando a produção salivar para neutralizar a produção de ácido no interior do abomaso (BUS; STOCKHOFE; WEBB, 2019).

3.11 PROGNÓSTICO

O prognóstico da UA é favorável quando instituído tratamento imediatamente, mas piora na ocorrência de perfuração e hemorragia aguda (EKINCI; MAMAK, 2018), levando a grave anemia por úlceras abomasais hemorrágicas, o que torna o prognóstico desfavorável. O animal pode vir a óbito em 24 horas, onde a taxa de letalidade nos animais acometidos pode chegar a 100% (PRANDI, 2011).

Animais acometidos com UA apresentam taxas de mortalidade de 25, 100, 50, 100% do tipo I, II, III e IV, respectivamente (BORGES, 2013).

4 CONSIDERAÇÕES FINAIS

As UA na maioria das vezes são devido a manejo e alimentação inadequadas, variam em número e tamanho e podem curar espontaneamente. O diagnóstico das úlceras abomasais com base em sinais clínicos é difícil e, portanto, requer procedimentos diagnósticos complementares.

O tratamento deve ser iniciado o quanto antes para obter um bom prognóstico, onde na presença de hemorragia e perfuração o prognóstico se torna desfavorável. As úlceras devem ser avaliadas separadamente e o acompanhamento clínico e o tratamento não devem ser negligenciados. Portanto, devem ser feitos esforços para minimizar ou eliminar os fatores ulcerogênicos em ruminantes.

A UA em decorrência da sua gravidade é uma doença que exige mais compressão e enfoque na clínica de ruminantes, principalmente em bezerros, tendo em vista o seu agravamento rápido podendo levar o animal a óbito em poucas horas.

REFERÊNCIAS BIBLIOGRÁFICAS

- AHMED, A. F.; CONSTABLE, P. D.; MISK, N. A. Effect of an orally administered antacid agent containing aluminum hydroxide and magnesium hydroxide on abomasal luminal pH in clinically normal milk-fed calves. **Journal of the American Veterinary Medical Association**, v. 220, n. 1, p. 74-79, 2002.
- ANDREWS, A. H. et al. **Medicina bovina doenças e criação de bovinos**. 2. ed. São Paulo: Roca, 2008. 610-616 p.
- BALCOMB, C. C. et al. Pharmacokinetics and efficacy of intravenous famotidine in adult cattle. **Journal of veterinary internal medicine**, v. 32, n. 3, p. 1283-1289, 2018.
- BISCARDE C.E.A.; CARVALHO V.S.; RODELLO L. **Úlcera de abomaso em pequenos ruminantes**. 2011. Disponível em: <http://www.farmpoint.com.br/radares-tecnicos>. Acesso em: 05 mai. 2019.
- BORGES, G. B. O. **Úlcera de abomaso em vacas leiteiras: revisão de literatura e apresentação de artigo científico**. 41 f., il. Monografia (Bacharelado em Medicina Veterinária) - Universidade de Brasília, Brasília, 2013.
- BRAUN, U. et al. The occurrence of spiral-shaped bacteria in the abomasum of cattle. **Schweizer Archiv Tierheilkunde**, v.139, n.11, p.507-516, 1997.
- BRAUN, U. et al. Clinical, laboratory and ultrasonographic findings in 87 cows with type-4 abomasal ulcer. **BMC veterinary research**, v. 15, n. 1, p. 100, 2019a.
- BRAUN, U. et al. Clinical and laboratory findings, treatment and outcome in 145 cows with type-2 abomasal ulcer. **Research in veterinary science**, v. 124, p. 366-374, 2019b.
- BUS, J. D.; STOCKHOFE, N.; WEBB, L. E. Invited review: Abomasal damage in veal calves. **Journal of dairy science**, v. 102, n. 2, p. 943-960, 2019.
- CÂMARA, A. C. L. et al. Risk factors, clinical and laboratorial findings and therapeutic evaluation in 36 cattle with abomasal displacement. **Pesquisa Veterinária Brasileira**, v. 30, n. 5, p. 453-464, 2010.
- CARDOSO, M. G. et al. Avaliação morfológica do abomaso e ceco-cólon de bovinos. **Arquivo Brasileiro de Medicina Veterinária e Zootecnia**, p. 346-352, 2013.
- CEPEA (Centro de Estudos Avançados em Economia de Escola Superior de Agricultura Luiz de Queiroz – USP), 2019. Disponível em: <https://www.cepea.esalq.usp.br/br/pib-do-agronegociobrasileiro.aspx>. Acesso em: 29 out. 2019.
- COELHO, H. E. **Patologia veterinária**. Editora Manole Ltda, 2002.

COSTA, C. T. C. et al. **Taninos e sua utilização em pequenos ruminantes. Embrapa Caprinos e Ovinos-Artigo em periódico indexado (ALICE)**, 2008.

COSTA, L. R. et al. Abomasal ulceration and abomaso-pleural fistula in an 11-month-old beefmaster bull. **The Canadian Veterinary Journal**, v. 43, n. 3, p. 217, 2002.

DA ROCHA, R. X. et al. **Prevalência de úlcera abomasal em bovinos leiteiros criados em sistema de free-stall**. Seminário de Iniciação Científica, Seminário Integrado de Ensino, Pesquisa e Extensão e Mostra Universitária, 2016.

DA SILVA, V. M. P. et al. Peritonite difusa devido a úlcera de abomaso perfurada: relato de caso. **Revista Acadêmica Ciência Animal**, v. 15, n. Suppl 2, p. 93-94, 2017.

DE LIRA, M. A. A. et al. Doenças do sistema digestório de caprinos e ovinos no semiárido do Brasil. **Pesquisa Veterinária Brasileira**, v. 33, n. 2, p. 193-198, 2013.

DE OLIVEIRA, L. G. L. et al. Compactação do rúmen e abomaso por coco catolé (*Syagrus olearacea*) em ovelha da raça Dorper. **Ciência veterinária dos trópicos**, v. 10, n. 1, p. 36 – 41, 2007.

DE OLIVEIRA, L. M. B. et al. Plantas taniníferas e o controle de nematóides gastrintestinais de pequenos ruminantes. **Ciência Rural**, v. 41, n. 11, p. 1967-1974, 2011.

DIRKSEN, G. et al. **Medicina Interna y Cirurgia del Bovino**. 4 ed. 4711v. Buenos Aires: Inter-Médica, 2005, 632p.

DYCE, K. M.; WENSING, C. J. G.; SACK, W. O. Abdome dos Ruminantes. **Tratado de anatomia veterinária**. 3. Ed. p. 645-668, Elsevier Brasil, 2004.

EKINCI, S.; MAMAK, N. Buzağılarda abomazum ülserleri. **Mehmet Akif Ersoy Üniversitesi Sağlık Bilimleri Enstitüsü Dergisi**, v. 6, n. 2, p. 84-94, 2018.

FEITOSA, F. L. F. **Semiologia Veterinária: a Arte do Diagnóstico: Cães, Gatos, Equinos**. Editora Roca, 2008.

FRANDSON, R. D. **Anatomia e fisiologia dos animais da fazenda**. 7.ed. Rio de Janeiro: Guanabara Koogan, 2011. 454p.

GUARD, C. **Úlceras abomasais. Medicina Interna de Grandes Animais**. 3ª ed. **Manole**. Barueri. 2006. p. 760-762.

HAJIMOHAMMADI, A. et al. Serum pepsinogen level and abomasal ulcerations in experimental abomasal displacement in sheep. **Veterinarni Medicina**, v. 55, n. 7, p. 311-317, 2010.

HAMID A. et al. Macroscopic and pathologic evaluation of cattle abomasal ulcers in Tabriz industrial slaughterhouse. **Veterinary Research and Biological Products**, p.192-202. 2017. ISSN: 2423-5407 eISSN: 2423-5415

HERVAS, G. et al. Intoxication of sheep with quebracho tannin extract. **Journal of Comparative Pathology**, v. 129, n. 1, p. 44-54, 2003.

HUND, A. et al. Characterization of mucosa-associated bacterial communities in abomasal ulcers by pyrosequencing. **Veterinary microbiology**, v. 177, n. 1-2, p. 132-141, 2015.

HUND, A.; BEER, T.; WITTEK, T. Abomasal ulcers in slaughtered cattle in Austria. **Tierärztliche Praxis**. Ausgabe G, Grosstiere/Nutztiere, v. 44, n. 5, p. 279-285, 2016.

HUND, A.; WITTEK, T. Abomasal ulcers in cattle. **Tierärztliche Praxis**. Ausgabe G, Grosstiere/Nutztiere, v. 45, n. 2, p. 121-128, 2017.

HUND, A.; WITTEK, T.. Abomasal and third Compartment Ulcers in Ruminants and South American Camelids. **Veterinary Clinic: Food Animal Practice**, v. 34, n. 1, p. 35-54, 2018.

IBGE, Instituto Brasileiro de Geografia e Estatística. **Produção da Pecuária Municipal 2018**; Rio de Janeiro: IBGE, 2019.

IDE, P. R.; HENRY, J. H. Abomasal abnormalities in dairy cattle: a review of 90 clinical cases. **The Canadian veterinary journal**, v. 5, n. 3, p. 46, 1964.

JUNIOR, A. P. M. et al. **Cadernos Técnicos de Veterinária e Zootecnia**. "Atlas de patologia macroscópica de bovinos e equinos". Universidade Federal de Minas Gerais. Escola de Veterinária. Fundação de Estudo e Pesquisa em Medicina Veterinária e Zootecnia - FEPMVZ Editora. Nº 84 jul. 2017. ISSN: 1676 6024.

KATCHUIK, R. Abomasal disease in young beef calves: surgical findings and management factors. **The Canadian Veterinary Journal**, v. 33, n. 7, p. 459, 1992.

KONIG, H. E.; LIEBICH, H. G. Aparelho digestório. **Anatomia dos animais domésticos: texto e atlas colorido, Órgãos e sistemas**; v. 2, p. 15-79, Artmed, 2004.

LEIVAS, 2007. **Úlcera de abomaso perfurada em bovino**.
https://www.agrolink.com.br/saudeanimal/artigo/ulcera-de-abomaso-perfurada-em-bovino_51038.html. Acesso em: 04 de nov. 2019.

MANUAL MERCK DE VETERINÁRIA. **Um manual para o diagnóstico, tratamento, prevenção e controle de doenças para o veterinário**. São Paulo: Roca, 1991. 1803p.

MARSHALL, T.S. Abomasal ulceration and tympany of calves. **Veterinary Clinics of North America: Food Animal Practice**. 25, 209-220. 2009

MASHHADI, A. R. et al. Role of Clostridium perfringens in causing abomasal ulcers in buffalo. **Pakistan journal of biological sciences: PJBS**, v. 13, n. 22, p. 1113-1115, 2010.

MCGAVIN, M. D.; ZACHARY, J. F. **Bases da Patologia em Veterinária**, 4ª Edição, Elsevier Editora, 2007.

MESQUITA L.P. et al. Surto de compactação primária de abomaso em bovinos leiteiros associado ao consumo de silagem de girassol. **Pesquisa Veterinária Brasileira**. 32(6):510-514, 2012.

MILLS K. W. et al. Laboratory Findings Associated with abomasal ulcers/timpany in range calves. **Journal of Veterinary Diagnostic Investigation**, v. 2 p. 208-212, 1990.

MODESTO, E. C. et al. Descrição histológica da mucosa do abomaso de bezerros. **Acta Scientiarum**, v. 24, n. 4, p. 1099-1106, 2002.

MORELLI, F. C. G. **Quantificação de citocinas no conteúdo abomasal de bovinos de corte na presença ou ausência de úlceração gástrica**. 2016. Repositório Institucional UNESP - Tese de doutorado - Ciência Animal – FMVA. Disponível em: <http://hdl.handle.net/11449/134249>. Acesso em: 05 set. 2019.

MORGADO, A. A.; SUCUPIRA, M. C. A. **Avaliação ultrassonográfica, radiológica e do perfil metabólico de ovinos tratados com diferentes protocolos de administração de ranitidina**. 2013. Universidade de São Paulo, São Paulo, 2013. Disponível em: <http://www.teses.usp.br/teses/disponiveis/10/10136/tde-18112013-101619/>. Acesso em: 22 Ago. 2019.

MORGADO, A. A.; NUNES, G. R.; MARTINS, A. S. Metabolic profile and ruminal and abomasal pH in sheep subjected to intravenous ranitidine. **Pesquisa Veterinária Brasileira**, Seropédica, v. 34, p. 17-22, 2014. DOI: 10.1590/s0100-736x2014001300004.

MORGADO, A. A.; SUCUPIRA, M. C. A. **Ação preventiva de fármacos antiácidos e potenciais biomarcadores para úlcera abomasal decorrente do uso de fenilbutazona em ovinos adultos**. 2018. Universidade de São Paulo, São Paulo, 2018. Disponível em: <http://www.teses.usp.br/teses/disponiveis/10/10136/tde-18062018-162112/>. Acesso em: 07 Ago. 2019.

MUELLER, K.; MERRALL, M.; SARGISONM, N. D. Left abomasal displacement and ulceration with perforation of abdominal musculature in two calves. **The Veterinary Journal**, v. 157, n. 1, p. 95-97, 1999.

OMAN, R. E. et al. Left displacement of the abomasum in 4 beef calves. **Journal of veterinary internal medicine**, v. 30, n. 4, p. 1376-1380, 2016.

OOMS L.; OYAERT W. Electromyographic Study of the Abomasal Antrum and Proximal Duodenum in Cattle. **Zentralbl Veterinarmed A**, v. 25 p. 464-473, 1978.

PALMER, J. E.; WHITLOCK, R. H. Perforated abomasal ulcers in adult dairy cows. **Journal of the American Veterinary Medical Association**, v. 184, n. 2, p. 171-174, 1984.

PATRÍCIO, A. M. P. C. et al. **As Principais Afecções Gástricas dos Bovinos**. 2012. Dissertação de Mestrado.

PEDROSA, L. F. C.; COZZOLINO, S. M. F. Alterações metabólicas e funcionais do cobre em diabetes mellitus. **Revista de Nutrição**, v. 12, n. 3, p. 213-224, 1999.

PRANDI, A. C. **Úlcera de abomaso – Relato de caso**. Trabalho de conclusão de curso (Especialização em Residência em Medicina Veterinária). Universidade Federal de Minas Gerais – UFMG, Belo Horizonte, 2011.

RADOSTITS O.M. et al. **Veterinary Medicine 10th Edition Saunders Ltd**, London p. 370-374. 2007.

RADOSTITS, O. M. et al. **Clínica Veterinária: um tratado de doenças dos bovinos, ovinos, suínos, caprinos e eqüinos**. Guanabara Koogan, 2002.

RAOUFI, A. et al. A survey on the frequency and macroscopic classification of abomasal ulcers in cattle at the slaughterhouse of shahre-kord, Iran. **Scientific-Research Iranian Veterinary Journal**. 3(16): 14-20. 2007.

RIET-CORREA, F. et al. **Doenças de ruminantes e equídeos: Doenças não transmissíveis do trato digestivo de ruminantes - Úlcera de abomaso**. São Paulo: Livraria Varela, 2007. Vol. II, p. 366-369.

ROSENBERGER, G. **Exame Clínico dos Bovinos**. Guanabara Koogan Ed., Rio de Janeiro, 3 ed., 1993, 419 p.

SILVA, D. C.; ALMEIDA, I. A.; NORO, M.. Úlceras abomasais perfuradas em bovino de corte em pastagem de azevém- relato de caso (Perforated abomasal ulcers in steer feed a ryegrass pasture – Case report). **Archives of Veterinary Science**, v. 12, (supl.), Resumo 042, 2007. ISSN: 1517-784X

SILVA, K. P. M. et al. **Úlcera de abomaso tipo IV com perfuração de diafragma associada à acidose ruminal em ovino no oeste da Bahia, Brasil** [Type IV abomasum ulcer with diaphragm perforation associated with ruminal acidosis in sheep in western Bahia, Brazil]. Anais do IV Congresso Nordestino de Buiatria e XII Encontro de Buiatria de Pernambuco Recife e Garanhuns. Recife, v.12, (maio), Suplemento 1, p.177, 2018. ISSN 1809-4678

SMITH D. F.; MAUNSON L.; ERB H. N. Predictive Values for Clinical Signs of Abomasal Ulcer Disease in Adult Dairy Cattle. **Preventive Veterinary Medicine**, v. 3, p. 573-580, 1986.

SMITH, D.F.; MUNSON, L.; ERB, H.N. Abomasal ulcer disease in adult dairy cattle. **Cornell Vet**. 73, 213-224, 1983.

SOUZA, B.C. et al. **Relato de caso: Tratamento de úlcera de abomaso em bovino nelore utilizando sucralfato e omeprazol**. Oliveira dos Campinhos, BA . 2015.

SOUZA, L.M. et al. Clinical, laboratory and anatomopathological findings of abomasal ulcers in calves. **Ciência Veterinária nos Trópicos**. 19(3), 20-28. 2016.

THRALL, M. A. et al. (Ed.). **Veterinary hematology and clinical chemistry**. John Wiley & Sons, 2012.

VAN IMMERSEEL, F. et al. Isolation of a clonal population of *Clostridium perfringens* type A from a Belgian Blue calf with abomasal ulceration. **Journal of comparative pathology**, v. 143, n. 4, p. 289-293, 2010.

VASCONCELOS, A. D. et al. **Efeitos do sombreamento artificial no conforto térmico de bovinos confinados**. 2019.

VATN, S.; SJAASTAD, O. V.; ULVUND, M. J. Histamine in lambs with abomasal bloat, haemorrhage and ulcers. **Journal Veterinary Medicine A Physiology and Pathology Clinical Medicine**, v.47, n.4, p.251-255, 2000.

VILLA FILHO, P. C. **Utilização de omeprazol em vacas leiteiras com presença de sangue oculto nas fezes**. Brasília: Faculdade de Agronomia e Veterinária, Universidade de Brasília, 2014, 17p. Dissertação de Mestrado.

WALLACE L. L. M.; REECY. J.; WILLIAMS J. E. The effect of ranitidine hydrochloride on abomasal fluid pH in young steers. **Agri-practice (USA)**. 15:34-38. 1994

WALSH, P. et al. Adverse effects of a 10-day course of ibuprofen in Holstein calves. **Journal of veterinary pharmacology and therapeutics**, v. 39, n. 5, p. 518-521, 2016.

WEISS, D. J.; WARDROP, K. J. **Hematologia veterinária de Schalm**. John Wiley & Sons, 2011.

WHITLOCK, R.H. Bovine stomach diseases. In: Anderson, N.V. (Ed.) **Veterinary Gastroenterology**. p. 425-428. 1980.